

CASO CLÍNICO

Embarazo ectópico intramural: reporte de caso

Intramural ectopic pregnancy: case report

Humberto José Ramos Martínez,¹ Carlos Uvencer Mata Hernández,² Arlyn Rossela Barrientos Matamoros.³

¹Médico Especialista en Ginecología y Obstetricia, Hospital San Juan María Vianney de Ars, Ojojona, Honduras;

²Médico Especialista en Ginecología y Obstetricia y subespecialidad en Medicina Materno Fetal, Hospital Escuela Universitario, Tegucigalpa, Honduras;

³Médico Especialista en Rehabilitación, Instituto Hondureño de Seguridad Social, Tegucigalpa, Honduras.

RESUMEN. Antecedentes: El embarazo ectópico intramural es la gestación a nivel de miometrio sin tener conexión con las trompas de Falopio o cavidad endometrial, es extremadamente raro; representa menos del 1% de todos los embarazos ectópicos. Este tipo de embarazo es difícil de diagnosticar, las modalidades diagnósticas incluyen ultrasonido, tomografía computarizada y resonancia magnética. Se han descrito factores de riesgo para esta rara gestación ectópica que incluyen trauma uterino previo, adenomiosis, cirugía pélvica y fertilización in vitro. **Descripción de caso clínico:** Primigesta de 32 años que se presentó a consulta con amenorrea y prueba de embarazo positiva, se realiza ultrasonido donde se observa endometrio lineal sin evidencia de saco gestacional. Se deja como impresión diagnóstica embarazo temprano y se cita en 2 semanas, al presentarse se envía a realizar gonadotropina coriónica humana fracción beta que reportó 600 UI/ml. 2 días después se repite la prueba y reporta 5000 UI/ml. La paciente inicia con dolor pélvico de moderada intensidad tipo cólico, acompañado de sangrado transvaginal. Se realiza un tercer ultrasonido pélvico que reporta imagen de 1.63 por 1.50 cms heterogénea, irregular compatible con un saco gestacional conteniendo embrión sin latido cardíaco en su interior correspondiente a un embarazo intramural y presencia de mioma subseroso. Se decide realizar laparotomía exploratoria en donde se extrae saco gestacional y mioma, sin complicaciones. **Conclusiones:** Los estudios de imagen y laboratorio son necesarios para el diagnóstico del embarazo intramural, dado que es altamente inusual no hay un consenso sobre su manejo, en este caso el manejo fue quirúrgico.

Palabras clave: Embarazo ectópico, Miometrio, Laparotomía.

INTRODUCCIÓN

El embarazo ectópico es la implantación del óvulo fertilizado fuera de la cavidad uterina.¹ El embarazo ectópico intramural es la gestación a nivel de miometrio sin tener conexión con las trompas de Falopio o cavidad endometrial.² Hasta el 2013 se habían reportado 53 casos en la literatura mundial.³ Este tipo de embarazo es difícil de diagnosticar y usualmente se puede confundir con embarazo molar, sarcomas, miomas o embarazo normal en útero anormal congénito.

Un embarazo intramural se localiza dentro de la pared uterina, completamente rodeado de miometrio, y separada de la cavidad uterina y las trompas de Falopio, pero la fisiopatología aún no está clara. Un estudio de Ong y colaboradores en el 2010 explica el embarazo ectópico intramural mediante el aumento de la actividad lítica del sincitiotrofoblasto y la decidualización defectuosa, permitiendo que el embrión penetre miometrio.⁴ Pijnenborg y colaboradores en el 2011 describen que la decidua atrae al trofoblasto y los trofoblastos intravasculares e intersticiales invaden el miometrio.⁵ Se han identificado factores de riesgo para explicar la patogénesis, incluido el trauma uterino previo causando un tracto sinusal dentro del endometrio o implantación en un foco de adenomiosis intramural.⁶ Otros han descrito la invasión de la pared uterina por la placenta acreta y el crecimiento posterior del feto dentro del miometrio. Las causas no están bien definidas pero otros posibles factores de riesgo incluyen adenomiosis, cirugía pélvica y fertilización in vitro.³

Las modalidades diagnósticas incluyen ultrasonido, tomografía computarizada y resonancia magnética.⁷ El manejo del embarazo intramural depende del tamaño de la lesión, estado del paciente, y el deseo de paridad futura.⁸ Modalidades de tratamiento documentadas en la literatura incluyen manejo expectante, enucleación quirúrgica, embolización de arteria uterina, administración de metotrexato sistémico o local, histerectomía e inyección de cloruro de potasio intrafetal.⁹

CASO CLÍNICO

Paciente de 32 años, maestra de educación primaria, católica, en unión libre, procedente de Ojojona, primigesta, sin método de planificación familiar, acudió a consulta con historia

Recibido: 26-09-2019 Aceptado para publicación 05-01-2021

Dirección para correspondencia: Dr. Humberto José Ramos Martínez

Correo electrónico: humbertramasm@hotmail.com

Declaración de relaciones y actividades financieras y no financieras y conflictos de interés: ninguno.

de amenorrea de 7 semanas, se realizó prueba de embarazo con resultado positivo. Al examen físico, paciente se encontraba dentro de parámetros normales. Se realizó ultrasonido pélvico donde se observó endometrio lineal sin evidencia de saco gestacional. Se deja como impresión diagnóstica embarazo temprano y se cita en 2 semanas. Paciente retorna a las 2 semanas con historia de sangrado transvaginal leve de 2 días de evolución sin otro síntoma acompañante, se realizó especuloscopia donde se observa cérvix cerrado con escasos restos hemáticos, se realizó de nuevo ultrasonido pélvico donde se observó endometrio lineal sin ecos mixtos en su interior y sin presencia de saco gestacional en endometrio y anexos. No se observaron masas (miomas) ni líquido libre. Se dejó como impresión diagnóstica embarazo temprano versus aborto completo; se enviaron niveles de hormona gonadotropina coriónica humana fracción beta que reportó 600 UI/ml. dos días después se repite la prueba y reporta 5000 UI/l. Paciente inicia con dolor pélvico de moderada intensidad tipo cólico, acompañado de sangrado transvaginal. Se realizó un tercer ultrasonido pélvico (Figura 1)

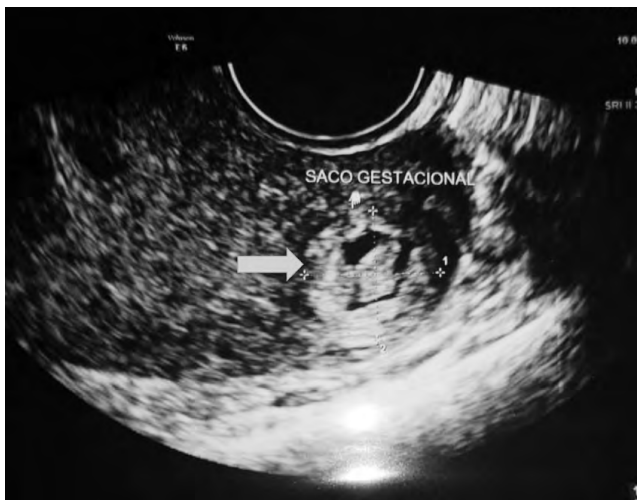

Figura 1. Saco gestacional irregular con botón embrionario sin latido cardíaco ubicado en miometrio posterior izquierdo (flecha azul).

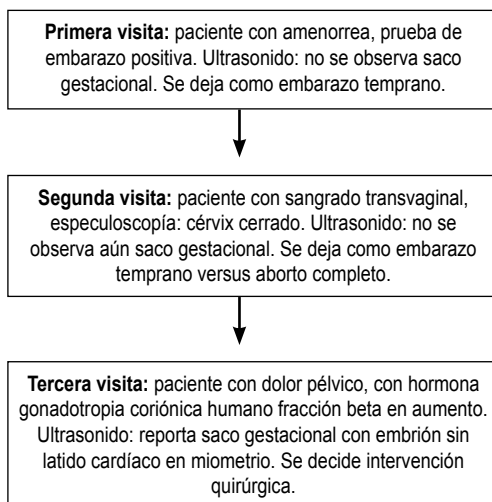


Figura 2. Evolución de la paciente.

que reporta imagen heterogénea de 1.63 por 1.50 cms, irregular compatible con un saco gestacional a nivel de miometrio, sugestivo de 7 semanas de gestación, conteniendo embrión de 0.8 cms sin latido cardíaco en su interior correspondiente a un embarazo intramural y presencia de mioma subseroso a nivel de pared posterior de 2.24 por 1.44 por 1.82 cc. Se decidió realizar laparotomía exploratoria en donde se extrae saco gestacional conservando trompa uterina y ovario izquierdo. Se extrajo también mioma subseroso de 2 por 2 cm de diámetro. Paciente salió de sala de operaciones sin complicaciones. (Figura 2). El informe de patología reportó vellosidades coriales parcialmente degeneradas con presencia de vasos sanguíneos correspondiente a restos placentarios parcialmente degenerados y necróticos.

DISCUSIÓN

El embarazo ectópico representa del 2 al 4% de todos los embarazos. De estos embarazos, aproximadamente el 98% son tubáricos y de ellos, el 60% son ampulares, el 30% ístmicos, el 5% fímbrico, el 3% intersticiales y el 2% corresponde a otras localizaciones.¹⁰ La incidencia exacta del embarazo ectópico intramural es desconocida pero este embarazo ocurre en menos del 1%.⁸ Fue reportado por primera vez por Doederlein y Herzog en 1913.³ En nuestro país no se han reportado casos.

En los primeros informes en la literatura, el embarazo intramural no se podía diagnosticar hasta que se realizaba la cirugía por ruptura uterina. Solo hay un informe de un embarazo intramural en el que la ruptura no ocurrió hasta las 30 semanas de gestación y donde el parto tuvo éxito a través de una cesárea-histerectomía.¹¹

Debido a la baja incidencia de embarazo intramural y síntomas clínicos no específicos el diagnóstico es difícil. Entre los diagnósticos diferenciales está el embarazo temprano, amenaza de aborto o enfermedad trofoblástica gestacional.¹² El diagnóstico requiere la visualización de la invasión trofoblástica en el miometrio, más comúnmente realizado con ultrasonido transvaginal o imagen de resonancia magnética. Aunque el ultrasonido transvaginal se ha convertido en la primera opción debido a su seguridad, por ser un método no invasivo y de bajo costo.¹³

En nuestro caso la paciente venía con historia que sugería un embarazo temprano en la primera visita; posteriormente se sospechaba de embarazo temprano versus aborto completo al no encontrar hallazgos sonográficos en las primeras visitas. Se encontraron datos hasta la realización del tercer ultrasonido, compatibles con las características de un embarazo intramural: saco gestacional rodeado de miometrio sin interacción con trompas de Falopio o cavidad endometrial y sin latido cardíaco.

Las opciones de tratamiento dependen del momento del diagnóstico. En una paciente hemodinámicamente estable que desea un embarazo futuro, esta afección puede manejarse de manera conservadora mediante la administración local de cloruro de potasio o metotrexato o mediante metotrexato sistémico en dosis única o en régimen de dosis múltiple. Se puede realizar un tratamiento quirúrgico no radical mediante enucleación o resección en cuña con reconstrucción miometrial. La ruptura uterina con inestabilidad hemodinámica garantiza una histerectomía.¹⁴

Se reportó el caso de un embarazo intramural en el segundo trimestre de gestación el cual fue manejado con resección del saco gestacional más la embolización aórtica temporal con balón transfemoral para prevenir la subsecuente hemorragia e histerectomía.¹⁵

Dado que la paciente estaba en el primer trimestre, se deseaba conservar la fertilidad de la misma por lo que se realiza enunciación quirúrgica más miomectomía. Se envió pieza al servicio de patología el cual reportó vellosidades coriales parcialmente degeneradas con presencia de vasos sanguíneos correspondiente a restos placentarios parcialmente degenerados y necróticos.

CONCLUSIONES

El embarazo intramural es altamente inusual y difícil de diagnosticar, puede ser confundido con un embarazo temprano

o un aborto completo. Para confirmar el diagnóstico nos auxiliamos en los estudios de imagen como ser el ultrasonido y datos de laboratorio (niveles de hormona gonadotropina coriónica humana fracción beta). No hay un consenso definitivo para el manejo y existe la alternativa farmacológica o quirúrgica, pero en nuestro caso el manejo fue la cirugía sin complicaciones.

AGRADECIMIENTOS

Al Dr. Javier Molina por su contribución en aporte científico.

CONTRIBUCIONES

Todos los autores contribuyeron en igual medida en el estudio del caso, así como en recolección de la información relacionada con la publicación.

REFERENCIAS

1. Delgado KM, Delgadillo CM, Pardo AJ, Roque OE. Embarazo Ectópico Cornual: Reporte de un Caso. *Rev Cient Cienc Méd [Internet]*. 2012 [consultado 23 julio 2019]; 15(1):33-36. Disponible en: http://www.scielo.org.bo/scielo.php?script=sci_arttext&pid=S1817-74332012000100010&lng=es
2. Wang Y, Yu F, Zeng LQ. Ectopic pregnancy in uncommon implantation sites: intramural pregnancy and rudimentary horn pregnancy. *Case Rep Obstet Gynecol*. 2015;2015: 536498.
3. Kirk E, McDonald K., Rees J, Govind A. Intramural ectopic pregnancy: a case and review of the literature. *Eur J Obstet Gynecol Reprod Bio*. 2013;68(2):129–133.
4. Ong C, Su LL, Chia D, Choolani M, Biswas A. Sonographic diagnosis and successful medical management of an intramural ectopic pregnancy. *J Clin Ultrasound*. 2010;38(6):320–324
5. Pijnenborg R, Vercruyse L, Brosens I. Deep placentation. *Best Pract Res Clin Obstet Gynaecol*. 2011;25(3):273–285
6. Marotta ML, Donnez J, Michaux N, Dupont M, Delos M, Donnez O. Spontaneous intramyometrial pregnancy mimicking an intramural myoma: a diagnostic challenge. *Gynecol Surg*. 2012;9(4):439-444.
7. Bannon K et al. Diagnosis and Management of Intramural Ectopic Pregnancy. *J Minim Invasive Gynecol*. 2013;20(5):697–700.
8. Kong L, Mao N, Shi Y, Ma H, Xie H. Diagnosis and management of intramural ectopic pregnancy in the second trimester a case report. *BJR Case Rep*. 2017;3:20160095.
9. Reddy R. Intramyometrial gestation: A rare localization of ectopic pregnancy. *Trop J Obstet Gynaecol*. 2017;34:73-5.
10. Altunaga PM, Rodríguez MY, Lugones BM. Manejo del embarazo ectópico. *Rev Cubana Obstet Ginecol [Internet]*. 2011[consultado 21 agosto 2019]; 37 4):513-523. Disponible en: http://scielo.sld.cu/scielo.php?script=sci_arttext&pid=S0138-600X2011000400008&lng=es.
11. Cohen J et al. Treatment of intramyometrial pregnancy by in situ injection of methotrexate *J Minim Invasive Gynecol*. 2017;24(3):335-337.
12. Wu PJ, Han CM, Wang CJ, Lee CL. Early Detection and Minimally Invasive Management of Intramural Pregnancy. *J Minim Invasive Gynecol*. 2013;20(1):123–126.
13. Liu N, Han X, Guo X, Sun L, Kong X. Ultrasound diagnosis of intramural pregnancy. *J Obstet Gynaecol Res*. 2017;43(6):1071–1075.
14. Vagg D, Arsala L, Kathurusinghe S, Ang WC. Intramural Ectopic Pregnancy Following Myomectomy. *Journal of Investigative Medicine High Impact Case Reports*, J Investig Med High Impact Case Rep. 2018;6: 2324709618790605.
15. Li S, Liu H, Li X, Liu Z, Li Y, Li N.. Transfemoral temporary aortic balloon occlusion in surgical treatment of second trimester intramural ectopic pregnancy. *J Obstet Gynaecol Res*. 2016;42(6):716–718.

ABSTRACT. Background: Intramural ectopic pregnancy is pregnancy at the myometrial level without having a connection with the fallopian tubes or endometrial cavity, it is extremely rare; it represents less than 1% of all ectopic pregnancies. This type of pregnancy is difficult to diagnose, the diagnostic modalities include ultrasound, computed tomography and magnetic resonance imaging. Risk factors for this rare ectopic pregnancy have been described, including previous uterine trauma, adenomyosis, pelvic surgery, and in vitro fertilization. **Clinical case description:** A 32-year-old, first time pregnancy, arrives at the clinic with amenorrhea and a positive pregnancy test, an ultrasound was performed where a linear endometrium was observed without evidence of a gestational sac. Diagnostic impression: early pregnancy; she returned in 2 weeks, had a human chorionic gonadotropin beta fraction performed that reported 600 IU / ml. 2 days later the test is repeated and reports 5000 IU / ml. The patient begins with a colic pelvic pain of moderate intensity and transvaginal bleeding. A third pelvic ultrasound was performed, reporting a heterogeneous, irregular 1.63 by 1.50 image, compatible with a gestational sac containing an embryo without a heartbeat inside, corresponding to an intramural pregnancy and the presence of myoma. We decided to perform an exploratory laparotomy where a gestational sac and fibroid were removed, without complications. **Conclusions:** Imaging and laboratory studies are necessary for the diagnosis of intramural pregnancy, since it is highly unusual there is no consensus on its management, in this case the management was surgical. **Keywords:** Ectopic pregnancy, Myometrium, Laparotomy.